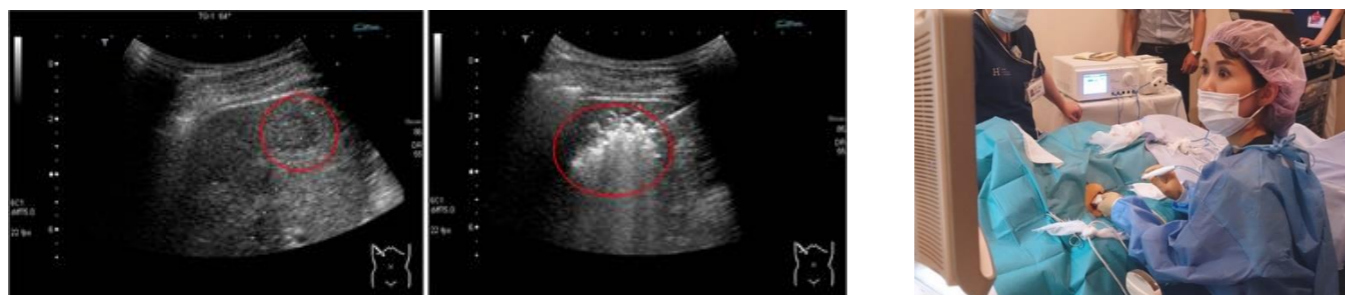
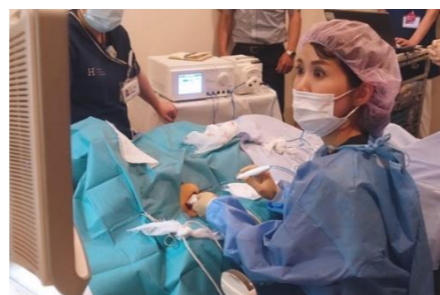
## 5 肝がんに対するラジオ波焼灼療法（RFA）


ラジオ波焼灼療法とは、導電体に電流を流すと熱が生じるという導電過熱現象を応用し、人体に電気を流すことにより局所を加熱焼灼し、肝がんなどの腫瘍を凝固壊死させるという原理の治療法です。超音波装置にて腫瘍を観察して穿刺部位を決定した後、ボールペンの先程度の太さの針を腫瘍内に挿入し、ラジオ波を流して加温します。一般的には約3cm×3個までの腫瘍が治療対象となります。3cm以上の腫瘍の場合にも、穿刺方向を変えて複数回焼灼することにより治療が可能な場合があります。また人工胸水や腹水を併用して行う場合もあります。外科的治療に比べて患者さんの負担が少なく、病変によっては外科的治療と同等の効果が得られます。



治療前：腫瘍部分が丸く黒く見えます。 治療後：焼灼した部分白くなっています。



### 消化器内科医師



理事長  
石川 賀代



内科部長  
扇喜 真紀




消化器内科部長  
扇喜 智寛




消化器内科副部長  
野村 貴子



消化器内科医長  
綾木 麻紀



消化器内科医員  
赤岩 譲



香川大学医学部  
肝・胆・膵内科学先端医療学講座 教授  
小野 正文



香川大学医学部  
肝・胆・膵内科学先端医療学講座 准教授  
小林 聖幸

消化器内科の取組や医師紹介については是非HPよりご確認ください。



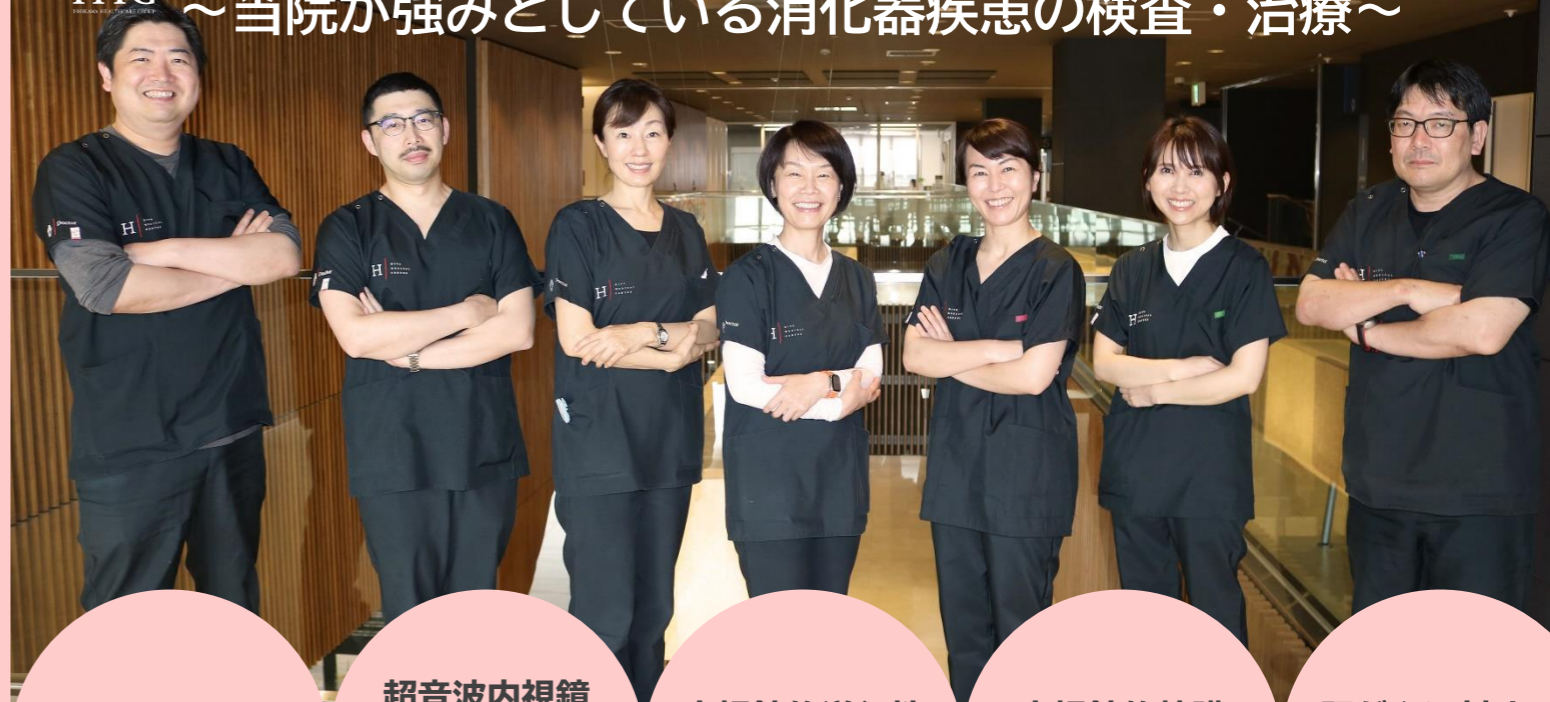### 消化器内科 主要実績 2022年度

入院患者数	565人	延外来患者数	12,454人	手術件数	535件
上部内視鏡検査	5,588件	大腸内視鏡検査	760件	ESD	29件
ERCP	195件	EUS	131件	Interventional EUS	10件

## 消化器内科

HITO 病院

IHG ~ 当院が強みとしている消化器疾患の検査・治療 ~



超音波内視鏡  
(EUS)

超音波内視鏡  
下穿刺吸引法  
(EUS-FNA)  
・治療的EUS


内視鏡的逆行性  
胆管膵管造影  
(ERCP)

内視鏡的粘膜  
下層剥離術  
(ESD)

肝がんに対する  
ラジオ波焼灼療法  
(RFA)

HITO病院消化器内科は、消化管、肝臓、胆道、膵臓の広い領域で、患者さん・地域の先生方からニーズの多い消化器疾患の診療を高いレベルで実現することをミッションと考えております。2021年4月から香川大学医学部・医学系研究科「肝・胆・膵内科学先端医療学講座」も開設しており、専門性のより高いチーム医療や若手医師等の育成に積極的に取り組んでいます。今年度は更に専門医師が増加し、体制強化を図っておりますので引き続き宜しくお願い申し上げます。

### 2023年度 消化器内科 新任医師



消化器内科医長  
**綾木 麻紀**  
専門領域：消化管

日本内科学会認定内科医・総合内科専門医  
日本消化器病学会消化器病専門医  
日本消化器内視鏡学会消化器内視鏡専門医・指導医  
日本がん治療認定医機構がん治療認定医

2023年4月に着任致しました、綾木麻紀と申します。消化器内科の中でも特に専門は消化管で、金曜日の午後に「消化管専門外来」を開設致しました。原因不明な腹痛や下痢など、幅広く対応して参りますので、対象患者さまがおられましたらお気軽にご相談ください。

### 消化器内科外来診療担当表

#### 消化器内科（内科一般外来含む）

	月	火	水	木	金	土
午前	石川 扇喜真	扇喜真	扇喜智	扇喜智 赤岩	扇喜真	石川

#### 専門外来（肝・胆膵・消化管）

月	火	水	木	金	土
-	小野(肝臓) 8時30分~12時	小林(胆膵) 野村(肝臓) 14時~16時	-	綾木(消化管) 14時~16時	-

### 予約について

地域医療介護連携課 電話番号

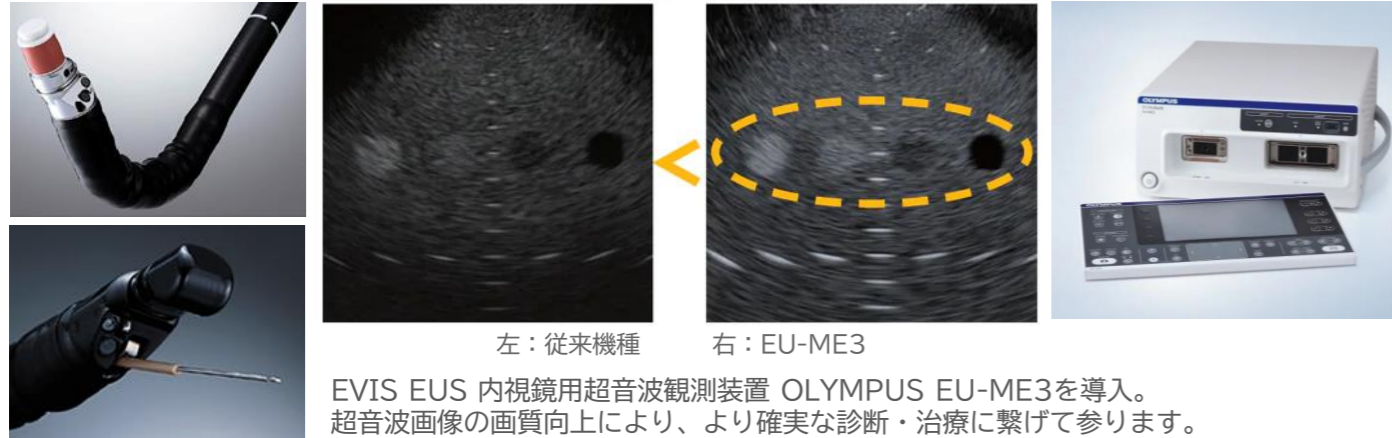
**0896-29-5704**

月~金 8:30~17:00 / 第1-3土曜日 8:30~12:00



## 1 超音波内視鏡検査（EUS）

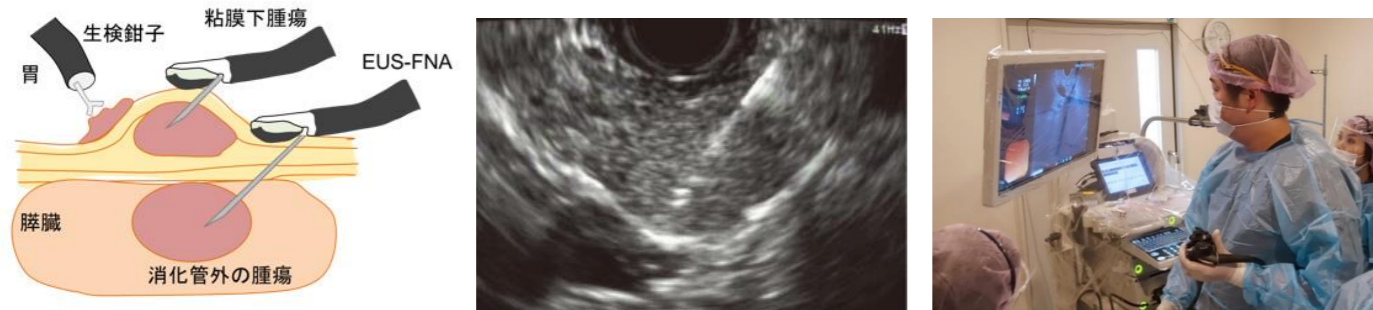超音波内視鏡検査（EUS）とは内視鏡の先に超音波画像装置が装着された内視鏡で、消化管壁の構造や膵臓、胆管、胆嚢、リンパ節などを詳細に観察する検査です。胃や十二指腸から、消化管壁の層構造を詳しく見たり、腹部超音波検査では消化管ガスの影響を受けて詳細な検査が困難であった膵臓や胆道系の十分な観察が可能となります。また、膵臓疾患や胆道疾患は腹部CT・MRIなどの検査でも観察が不十分なことも多く、病期診断や正確な診断を行う目的で、当院では積極的にEUSを導入しています。



## 2 超音波内視鏡下穿刺吸引法（EUS-FNA）・治療的EUS

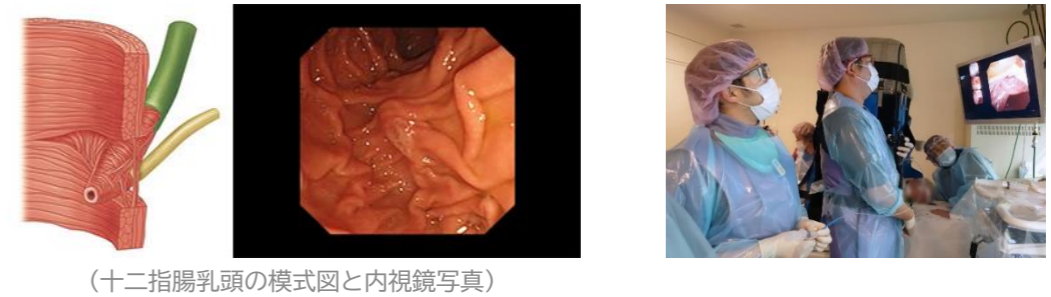
超音波内視鏡下穿刺吸引法（EUS-FNA）とは、超音波内視鏡（EUS）を用いて腫瘍や膵臓、リンパ節などに対して細い針を刺し、細胞を回収する検査です。この回収された検体を用いて組織診を行い診断を行います。このEUS-FNAでの正確な組織診断は治療方針決定に非常に有用です。この検査では鎮痛剤と鎮静剤の静脈投与を行いますので、苦痛は伴わず受けることができます。また検査の翌日より食事も可能です。

さらに近年では、EUSは治療にも応用されるようになってきました。後述のERCPが困難な場合に行うEUSガイド下胆道ドレナージや膵仮性のう胞に対するEUSガイド下嚢胞ドレナージなどがあります。当院ではこれらの治療的EUSも実施可能です。



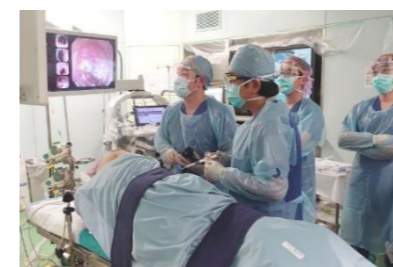## 3 内視鏡的逆行性胆管膵管造影（ERCP）

ERCPには、十二指腸にスコープの先端を挿入し、実際には2～3mm程度の大きさの十二指腸乳頭に細いチューブ（カテーテル）を差し込んで、膵管や胆管に造影剤を注入し、X線撮影をおこなう診断的ERCPと、それに引き続きおこなう治療的ERCPがあります。治療的ERCPでおこなわれる内容として主なものとしては、総胆管内の結石を乳頭部から摘出するために、内視鏡下に電気メスで十二指腸の胆汁の出口を切開する内視鏡的乳頭括約筋切開術（EST）と、内視鏡下に、風船（バルーン）を用いて十二指腸乳頭の出口を拡張する内視鏡的乳頭バルーン拡張術（EPBD）、総胆管の狭窄（狭くなっていること）で胆汁の排泄が悪くなっている部位に対して、内視鏡とX線を見ながら、プラスチックや金属のステントを挿入する内視鏡的胆管ドレナージ（EBD）などがあります。



## 4 内視鏡的粘膜下層剥離術（ESD）

食道や胃、大腸の壁は粘膜層、粘膜下層、筋層という3つの層からできていますが、がんは最も内側の層である粘膜層から発生するため、早期がんの中でもさらに早期の病変に対して、胃カメラや大腸カメラで消化管の内腔から粘膜層を含めた粘膜下層までを剥離し、病変を一括切除するという治療法です。それまではEMR（内視鏡的粘膜切除術）という、スネアと呼ばれる輪っかですべて切除していましたが、切除できるサイズに限界があり（胃では通常2cmまでとされていた）、しばしば分割切除になるため、正確ながんの進行度の評価ができず、がんが残ったり、本来は追加手術しなければいけない病変をそのままにしてしまったりすることで再発を招いていました。EMRの弱点を克服した治療法がESDです。さまざまなナイフで粘膜を薄く剥いでいく技術が研究され、大きな病変でも一括で切除することが可能となりました。当院でもESDが実施可能です。



たり、本来は追加手術しなければいけない病変をそのままにしてしまったりすることで再発を招いていました。EMRの弱点を克服した治療法がESDです。さまざまなナイフで粘膜を薄く剥いでいく技術が研究され、大きな病変でも一括で切除することが可能となりました。当院でもESDが実施可能です。

